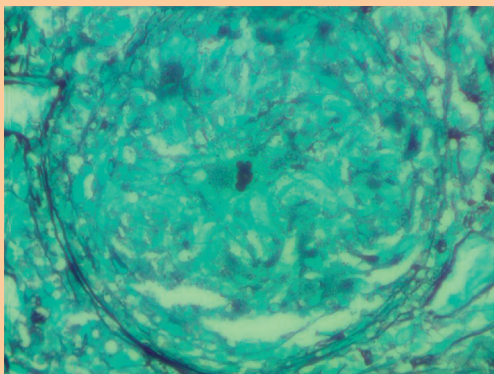
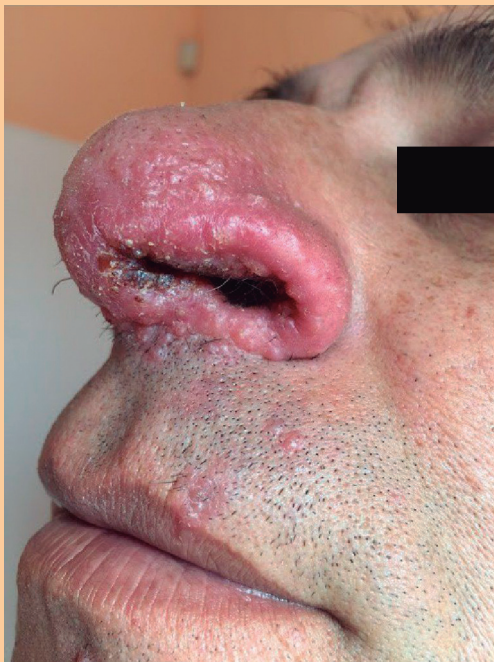

ARCHIVOS

Argentinos de Dermatología

Noviembre / Diciembre 2016 - Volumen 66 - Nº 6



Paracoccidioidomycosis: pápulas y nódulos eritemato-costrosos. Imágenes en rueda de carro con técnica de Grocott.

- ▶ Eritema discrómico perstans
- ▶ Eritrodisestesia o síndrome mano-pie
- ▶ Reticulohistiocitosis multicéntrica de inicio súbito por quemadura solar
- ▶ Paracoccidioidomycosis cutánea
- ▶ Viajando por el mundo de la Genética
Enfermedad de Darier en dos hermanos
- ▶ Haga su diagnóstico
Lesión tumoral en dorso
- ▶ Forum de residentes
Dermatosis por IgA lineal



www.archivosdermato.org.ar

ISSN 0066-6750

ISSN (en línea) 2314-3355

FUNDERMA

Fundación para la educación, la investigación
y el desarrollo de la dermatología