

# Lesión tumoral en nariz

Florencia V. Scherli<sup>1</sup>, Agustina Romanello<sup>2</sup>, Carina Copparoni<sup>3</sup>, Andrés Quintar<sup>4</sup>, Carolina Innocenti<sup>5</sup> y Ariel Samper<sup>6</sup>

## ► CASO CLÍNICO

Paciente de sexo masculino, de 54 años de edad, sin antecedentes personales de relevancia, nos consultó por lesión ubicada en punta de nariz, de 3 años de evolución, asintomática.

Al **examen físico** se observaba lesión tumoral, asintomática, de 1 x 1 cm de diámetro aproximadamente, del color de la piel, superficie irregular y consistencia firme al tacto (Fig. 1).

Se realizó la extirpación completa de la lesión con cierre por colgajo bilobulado.

En el **estudio anatomopatológico** se evidenció, a nivel de la dermis, una lesión circunscrita no encapsulada compuesta por vasos sanguíneos de paredes gruesas, los cuales muestran tejido fibroso, músculo liso y una sola hilera de células endoteliales, pero sin membrana elástica interna; entremezcladas con vasos de paredes delgadas y dilatadas (Figs. 2 y 3).

### Su diagnóstico es...

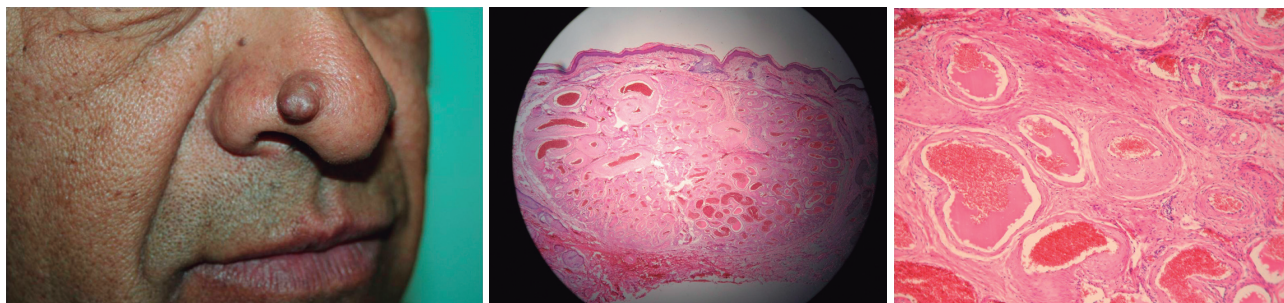


Fig. 1: Se observa en punta de nariz lesión tumoral del color de la piel, de 1 x 1 cm de diámetro.

Fig. 2: (H/E 10 X) En dermis, una lesión circunscrita no encapsulada.

Fig. 3: (H/E 40 X) Se evidencian vasos sanguíneos de paredes gruesas y otros de paredes delgadas.

<sup>1</sup> Servicio Dermatología

<sup>2</sup> Servicio Dermatología

<sup>3</sup> Servicio Dermatología

<sup>4</sup> Servicio Cirugía Plástica

<sup>5</sup> Servicio Dermatología. Hospital Luis Lagomaggiore

<sup>6</sup> Servicio Dermatología

Hospital Central de Mendoza. Alem y Salta s/número. Mendoza, República Argentina

Conflictos de interés: no declarados

Correo electrónico: dermatología.hcmza@gmail.com

