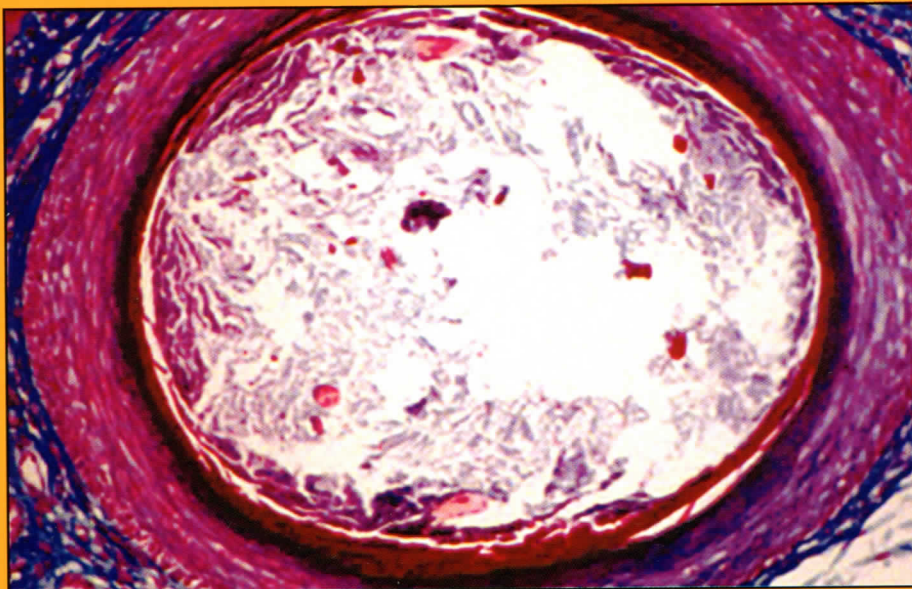


# ARCHIVOS

## ARGENTINOS DE

# DERMATOLOGIA

MARZO-ABRIL 2006



*Panfolliculoma: material córneo y vellos conformando un quiste vellos*

SARCOIDOSIS

EPITELIOMAS  
BASOCELULARES DE  
LOCALIZACION  
INFRECUENTE

SINDROME DE LEOPARD

CARCINOMA EPIDERMOIDE

SINDROME DE WELLS

PANFOLICULOMA

HAGA SU DIAGNOSTICO

FORUM DE RESIDENTES

