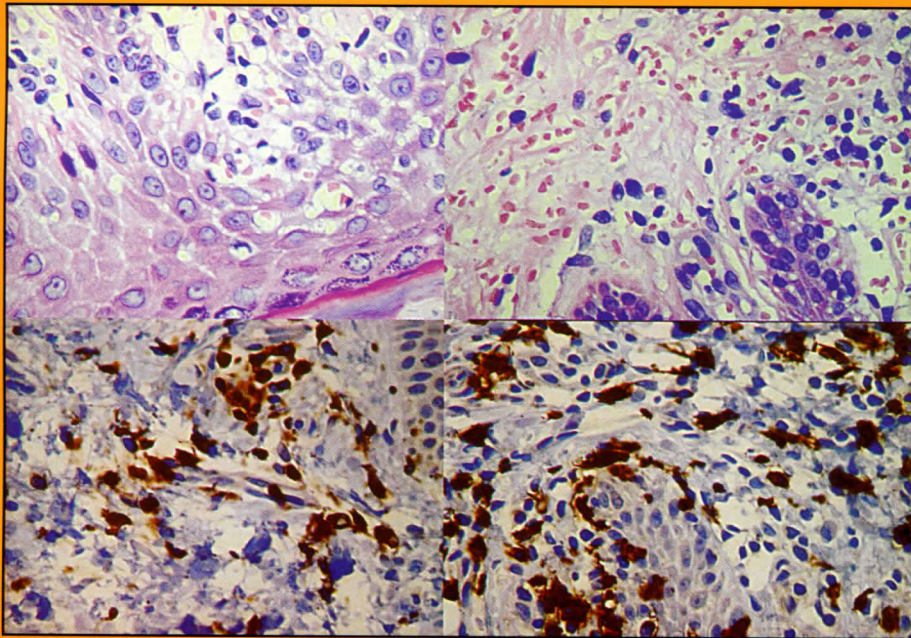


# ARCHIVOS

## ARGENTINOS DE

# DERMATOLOGIA

JULIO-AGOSTO 2006



*Linfoma cutáneo de células T: linfocitos macrocarióticos con epidermotropismo.  
Inmunohistoquímica: CD3 y CD8.*

ERITEMA ANULAR  
CENTRIFUGO

LEUCEMIA LINFOMA DE  
CELULAS T DEL ADULTO HTLV-  
I POSITIVO

LINFOMA CUTANEO DE  
CELULAS T ATIPICO

MICOSIS FUNGOIDE  
PURPURICA Y PIGMENTARIA

ENFERMEDAD DE DARIER  
ASOCIADA CON CARCINOMAS  
BASOCELULARES MULTIPLES

HAGA SU DIAGNOSTICO

FORUM DE RESIDENTES

